

第六章 口腔颌面外伤的处理

处理外伤最重要的因素是时间。采用简单有效且公众都能接受的正确处理方法，不仅大大地增加治疗的成功率，还减少并发症的发生。

牙折

牙釉质断裂不用紧急处理。（图 6.1a）

断裂到牙本质的牙齿应立即处理，可用适当的充填材料如玻璃离子修补，防止牙髓感染。公众应该知道断裂部分是有可能复位和结合的，应保持潮湿，最好放在口腔或水里。乳牙，如果是牙冠断裂太大，可将此受损的牙齿拔除。若有部分牙根残留，不用强行拔除，残根会自行吸收。（图 6.1b）

牙齿断裂并伴有牙髓暴露时应及时处理，Dycal(氢氧化钙)可以放在牙髓上，玻璃离子可以放在牙本质上。受损的牙齿应认真观察几个月（一直要观察五年），如果牙齿的颜色有改变和变黑，以及在根的旁边有脓肿，预兆这颗牙齿面临坏死。如果遇到这样的情况，病人应该找牙科医生作根管治疗。（图 6.1c）

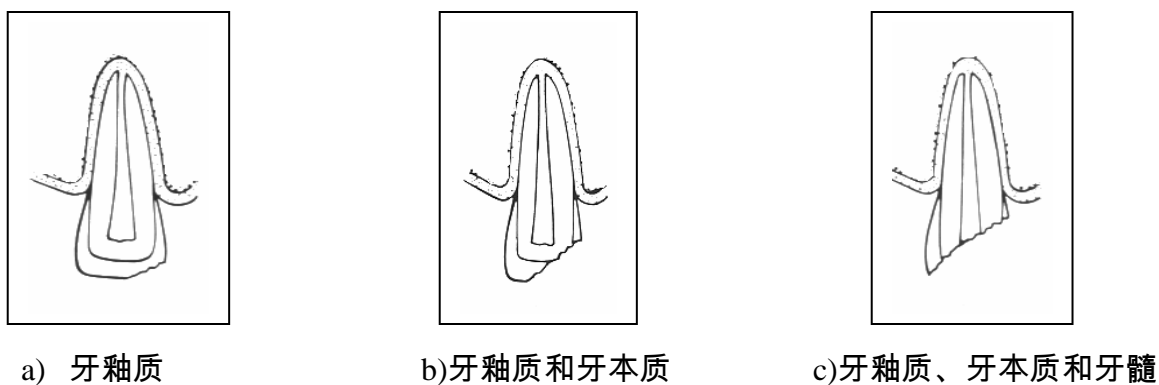

图 6.1.牙断裂的程度

牙齿完全脱位

乳牙不再放入原牙槽位置上复位。应该给孩子一些纱布咬住使出血停止。在这种情况下，父母应该知道恒牙出来的时间比正常萌出时间更晚。

恒牙整个脱位时应该用手捏住牙冠立刻放回牙槽，手不要触碰到牙根以免损坏牙周膜。如果脱落的牙齿很脏/污染，可用生理盐水或蒸馏水轻轻地冲洗 10 秒钟，洗净污垢和细菌。如果

牙槽内有血凝块，也用生理盐水冲洗。牙齿应该按照正确的位置放置，（唇面面向正中面）用手挤压两侧牙槽。以后病人找牙医寻求更有效长久的治疗。告诉病人吃软的食物和注意口腔卫生。可以根据事故发生地点的卫生情况酌情使用破伤风注射液。

病人自己可以完成这件事，或有别的人在场也可以帮助他。如没有办法，可将脱出的牙齿保存在一些溶液中，最佳的溶液是牛奶，其次可选择生理盐水、口水、自来水。如果年纪较小并且放的很及时，愈合的机率很大。如果在 15 分钟以内牙齿复位，加上细心的牙科照料，牙齿有 98%的机率可以恢复。

牙齿嵌入

受伤的乳牙一般在 3-4 个星期之内能恢复正常。

恒牙的处理

1. 轻轻松动嵌入的牙齿，牙齿会慢慢长出来。
2. 向牙科医生咨询更长远有效的方法

牙齿部分脱出

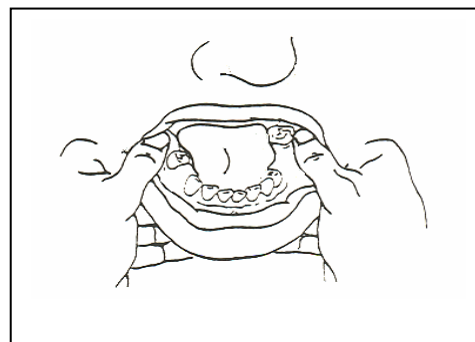
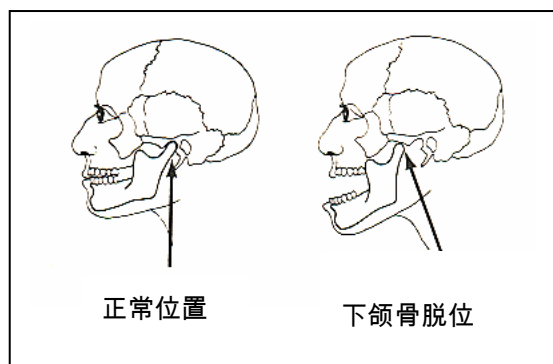
乳牙，如果脱出大于 1-2mm，应该拔除。

恒牙的处理

1. 在局部麻醉下使牙齿复位。
2. 用夹板固定牙齿两个星期。
3. 观察牙齿，如果出现许多的征兆和症状，病人须找牙科医生咨询更长远有效的处理方法。

下颌骨脱位

有时候，如果嘴巴过分的张大，骨关节也会过分向前滑脱，以至嘴巴不能关闭。处理的办法是往下按住下磨牙使用向下向后的力量(图 6.2)可以听到卡嗒的声音，并且有感觉脱位的下颌骨合上了，病人也会感觉疼痛消失。用绷带缠住下颌骨。如果不能复位，尽快去医院。



a) 下颌骨脱位

b) 下颌骨脱位复位术

图- 6.2

颌骨断裂

颌骨的断裂多数是因为意外交通事故，受到猛烈的攻击和跌倒。

症状

- 脸部、嘴巴会呈青紫色、擦伤、破口和红肿。
- 颧骨和/或鼻子可有凹陷。
- 下巴可能有移位或凸凹不平。
- 病人不能像平常一样随意的关闭嘴巴和使牙齿咬和。
- 下巴虽可关闭、张开，但却歪斜。
- 这些问题都可以影响说话、视觉和自由的呼吸。

处理

病人可能没有意识，但仍有自主呼吸和心跳。若呼吸和心跳都停止，原则上需要紧急处理。

- 保持气道通畅：口腔/鼻腔要保持通畅，必须把口腔内的血凝块和异物清理干净。使病人侧身躺卧。
- 建立人工呼吸（恢复自主呼吸）
- 建立人工循环：可采用一些基本方法来止血，如压迫止血。
- 口外：认真检查软组织，看是否有出血、血肿，要注意下颌骨的运动和嘴巴张开程度。
- 口内：损伤的软组织应该清洗干净。

触诊下颌骨并看牙齿的咬合，若有骨折应马上复位。

（血肿预示颌骨可能断裂）。

牙齿/牙根的断裂和牙齿的脱出，处理方法依前所述。

治疗

- 骨折复位
- 颌骨外包扎

在远离医院的地方，可先采用绷带包扎受伤部位(图 6.3)。让病人轻轻地咬合牙齿关闭嘴巴。固定下颌骨不移动，但绷带不宜过紧，以免舌头或下巴向后导致呼吸困难。

- 广谱抗生素(四环素，500mg、每天服 4 次，连服 7-10 天)。
- 洗必太

- 使用 (非类固醇消炎止痛药) 减轻疼痛。




图 6.3 头绷带

预防措施

外伤的初步预防：通过使用口腔防护器，严格遵守交通规则，使用安全带和头盔。

外伤的深层预防：断裂牙齿的储存、复位、固定。